

التمرين الأول: (10 ن)

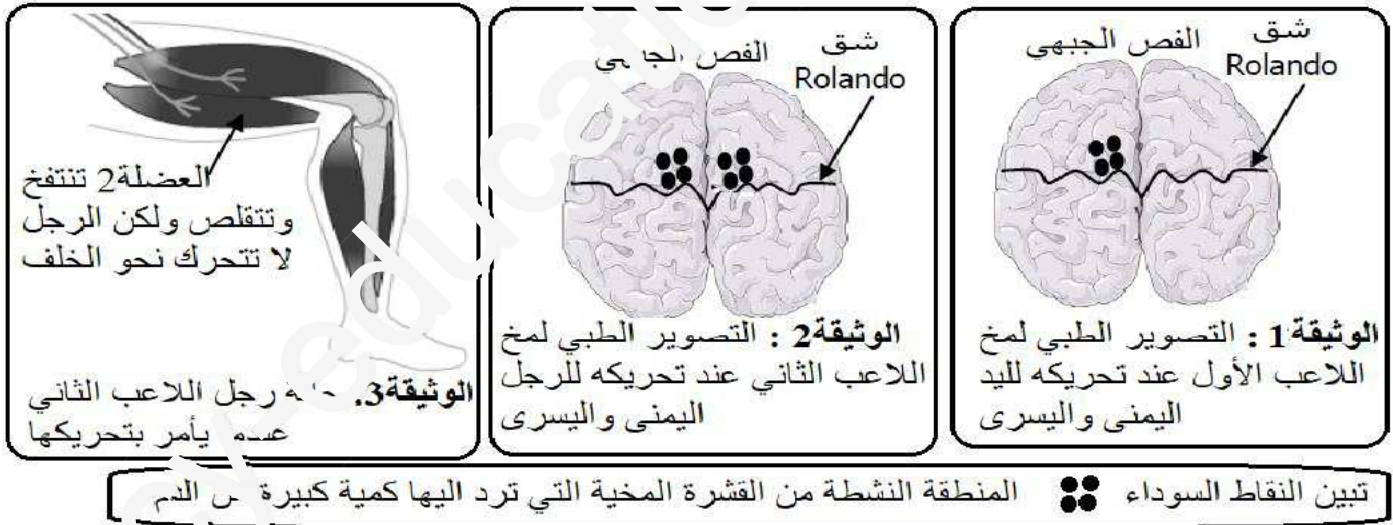
وأنت تتجول في ساحة المدرسة رأيت زهرة جميلة دنوت لقطفها فإذا بشوكة توخزك سحبت يدك دون تفكير أو تردد . تشير الأفعال التي تحتها خط الى أنشطة عصبية مختلفة.
1- للتمييز بين هذه الأنشطة املأ الخانات الفارغة في الجدول التالي :

الأنشطة العصبية	نوع النشاط العصبي	نقطة نشوء الرسالة العصبية	نوع الرسالة العصبية المتدخلة	اتجاه الرسالة العصبية
رأيت				
دنوت				
سحبت				

2- تشترك الأنشطة العصبية الثلاث في جزء من اجزاء الجملة العصبية .
- ماهو ومم يتكون ؟

التمرين الثاني (10 ن):

خلال مباراة كرة قدم تعرض لاعبين الى اصطدام عتيف سقطا أرضا وبعد اسعافهما وحملهما للمستشفى تبين ان احدهما لا يستطيع تحريك يده اليسرى وان الثاني لا يستطيع ثني رجله نحو الخلف . لتحديد مصدر الخلل عند اللاعبين قام الطبيب المعالج بفحوصات وكشوفات الوثائق اسفله تبين نتائجها.



- أ - اقترح فرضيات تفسر بها سبب عدم قدرة شخص على تحريك جزء من جسمه .
ب - استنتج سبب شلل اليد اليسرى للاعب الأول .
- أ - لماذا أنجز الطبيب صورة بالأشعة لرجل اللاعب الثاني بعد مشاهدته لنتائج تصوير المخ ؟
ب - فسر سبب غياب حركة ثني الرجل الى الخلف عند اللاعب الثاني.
ج - وماهي الرجل التي اصبحت ؟

بالتوفيق والنجاح

الأنشطة العصبية	نوع النشاط العصبي	نقطة نشوء الرسالة العصبية	نوع الرسالة العصبية المتدخلة	اتجاه الرسالة العصبية
رأيت	حس شعوري	المستقبلات الحسية في العين	حسية	من العين الى ساحة الرؤية
دنوت	حركة ارادية	قشرة المخ الحركية	حركية	من القشرة الحركية الى العضو المنفذ (العضلة)
سحبت	منعكس فطري	المستقبل الحسي النخاع الشوكي	حسية - حركية	من المستقبل الحسي في الجلد الى النخاع الشوكي ثم الى العضو المنفذ (العضلة)

2- الجزء الذي تشترك فيه الأنشطة العصبية الثلاث من اجزاء الجملة العصبية هو : **العصب** يتكون من **حزم ألياف عصبية** محاطة بنسيج ضام تتخلله عروق دموية وتتكون كل حزمة من **ألياف عصبية** (تشكلها **عصبونات ترتبط فيما بينها بمناطق تعرف بالمشبك**) ترتبط في نهايتها بالمستقبلات الحسية. (04 ن)

التمرين الثاني (10 ن):

- 1- أ- فرضيات تفسر سبب عدم قدرة شخص على تحريك جزء من جسمه هي ربما خلل في :
الساحة الحركية – النخاع الشوكي – الاليف العصبية الحركية – العضلة . (02ن)
ب- سبب شلل يد اللاعب الأول ناتج عن خلل في الساحة الحركية اليمنى التي تتحكم في اليد اليسرى. (02 ن)
- 2 أ - قام الطبيب بتصوير رجل اللاعب الثاني بالأشعة بعد مشاهدته لنتائج تصوير المخ لأنه تأكد من سلامة الساحة الحركية وبالتالي ان الخلل يمكن ان يكون في مستوى العضلات. (02 ن)
ب- سبب غياب حركة ثني الرجل الى الخلف عند اللاعب الثاني : بما ان العضلة تتقلص فالاليف العصبية الحركية توصل السيالة العصبية وبالتالي فان الخلل يكمن في وتر العضلة الذي انقطع . (02 ن)
- ج- لا يمكن تحديد الرجل المصابة لان المعطيات في السياق لا تحتوي على أي إشارة الى ذلك . (02ن)